

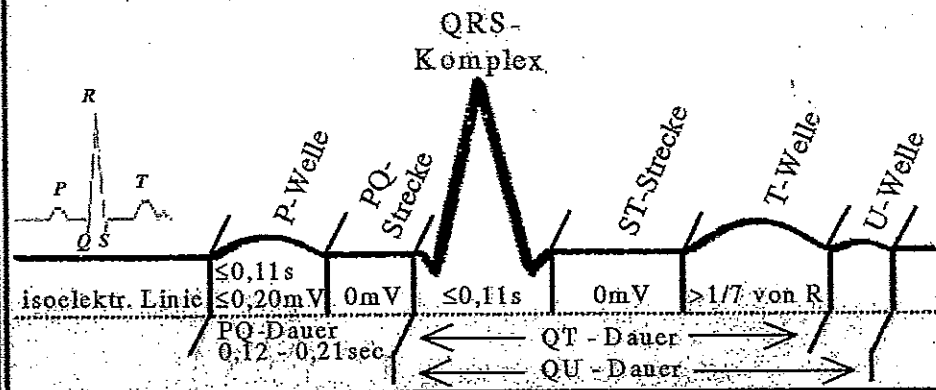
EKG Auswertung & Anleitung

Medizinische Taschen-Karte®



Hawelka
Verlag

SEI 3-9-93081 83 7

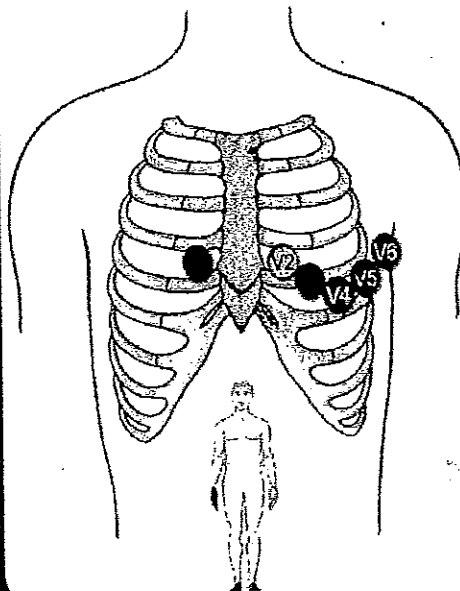


Normwerte QT - Zeit:

Freq. 40	= 478 ms	50	= 427 ms	60	= 390 ms
Freq. 70	= 360 ms	80	= 340 ms	100	= 300 ms
Freq. 125	= 270 ms				

EKG - Erklärung:

P-Welle = Vorhoferregung
PQ-Strecke = vollständige Erregung der Vorhöfe
PQ-Zeit = Zeitspanne zw. Erregungsbeginn der Vorhöfe u. der Kammern
Q-Zacke = Kammerseptum-Erregung
QRS-Komplex = Erregungsausbreitung in den Kammern
ST-Strecke = vollständige Erregung der Kammern
T-Welle = Rückbildung der Kammererregung
QT-Zeit = gesamte elektrische Kammeraktion
U-Welle = genaue Entstehung noch nicht geklärt!



Elektroden - Platzierung:

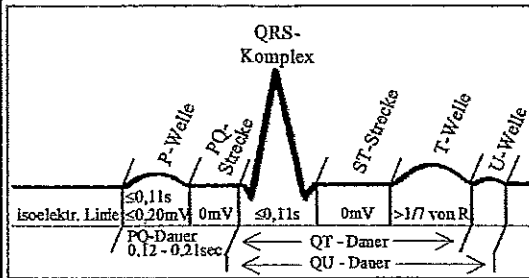
Extremitätenabl. n. Einthoven (I, II, III)

rot = rechter Arm
 schwarz = rechter Fuß
 gelb = linker Arm
 grün = linker Fuß

Brustwandabl. n. Wilson (V1 - V6)

V1 = 4. Intercostalraum am rechten Sternalrand
V2 = 4. Intercostalraum am linken Sternalrand
V3 = auf 5. Rippe zw. V2 u. V4
V4 = 5. Intercostalraum auf Medioklavikularlinie li.
V5 = vordere Axillarlinie Höhe V4 links, zw. V4 und V6
V6 = mittlere Axillarlinie Höhe V4 links


EKG & Herzrhythmus-Set



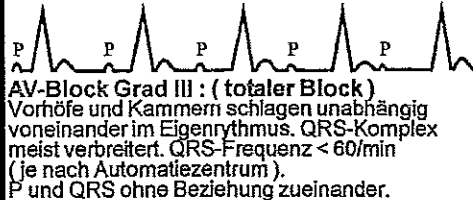
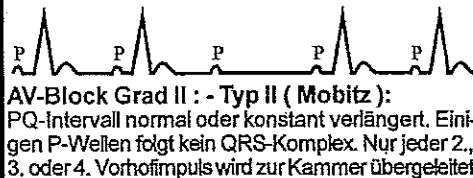
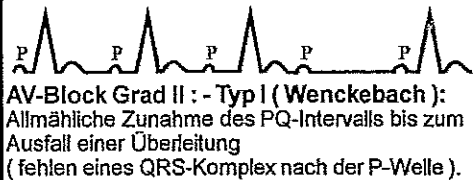

Normwerte PQ - Zeit / QT - Zeit

Herzfr. (/min)	PQ-Zeit max. (s)	QT-Zeit (s)
60	0,2	0,35-0,43
70	0,19	0,32-0,40
80	0,18	0,30-0,37
90	0,17	0,29-0,35
100	0,16	0,27-0,33

Bradykarde Rhythmusstörungen



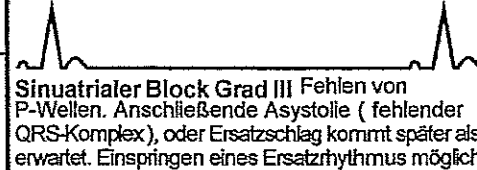


AV - Blockierungen



SA - Blockierungen

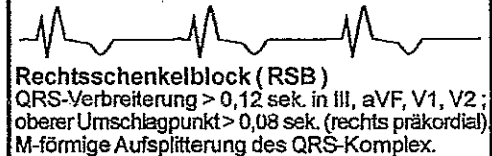
Sinuatraler Block Grad I : Erregungsleitung vom Sinusknoten zum Vorhof verzögert (im EKG nicht sichtbar).

SA - Blockierungen

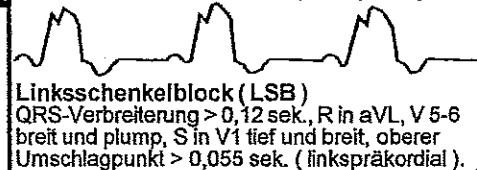


Schenkelblöcke


Rechtsschenkelblock (RSB) in V_1



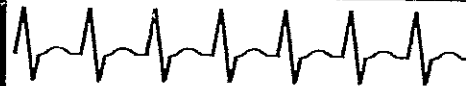Linksschenkelblock (LSB) in V_6




Supraventrikuläre Rhythmusstörungen



Sinustachykardie Sinusrhythmus HF über 100/min.




Paroxysmale supraventrikuläre Tachykardie HF 150-220/min. P-Welle meist nicht abgrenzbar.
Diff.-Diagnose: Vorhofftachykardie, AV-Knoten (Reentry-) Tachykardien nur im 12 Kanal EKG möglich. Schmale QRS-Komplexe.



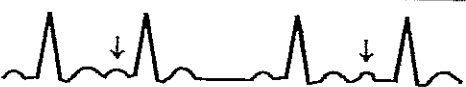Vorhofflattern Frequenz 250-350/min. Pathologische regelmäßige P-Zacken (in Abl. II, III, aVF und V1 deutlich zu sehen). Flutterwellen. Die QRS-Frequenz ist vom Grad des AV-Blocks abhängig (1:1 - 4:1).




Bradyarrhythmia absoluta keine P-Wellen mehr, nur noch unregelmäßige Nulllinie.
Bradykarde Herzfrequenz < 40/min. Abs. Arrhythmie.



Tachyarrhythmia absoluta keine P-Wellen mehr, nur noch unregelmäßige Nulllinie (Frequenz 350-600/min.) QRS-Komplexe unregelmäßig (Frequenz bis 200/min). Immer absolute Kammer- (tachy-) arrhythmie (peripheres pulsdefizit)

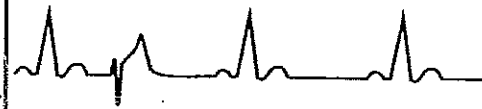

Supraventrikuläre Extrasystole (SVES) (aus dem Vorhofgebiet) Die P-Welle fällt zu früh ein (deformiert & oft mit verlängerter PQ-Zeit). Normaler QRS-Komplex.
Keine kompensatorische Pausel

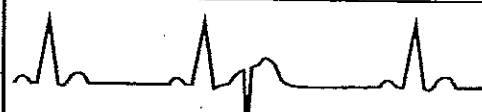

Supraventrikuläre Extrasystole (SVES) (AV - Knotenextrasystolen) QRS-Komplex tritt vorzeitig ein (normal geformt). PQ < 0,12 sek.. Fehlende oder negative P-Welle (vor oder nach QRS)


Ventrikuläre Rhythmusstörungen



Ventrikuläre Extrasystole (VES) Der QRS-Komplex ist schenkelblockartig deformiert (> 0,12 sek.) und fällt vorzeitig ein. Meist tritt eine vollständige kompensatorische postextrasystolische Pause ein. T-Welle oft invertiert.




R auf T Phänomen
Früh einfallende Extrasystolen



Kammertachykardie
QRS-Komplex verbreitert. Frequenz > 90 / min



Kammerflattern Frequenzen 200-300/min. Kammertachykardie regelmäßig. Deformierte Kammerkomplexe. ST- und T-Segment nicht abgrenzbar. Oft Übergang in Kammerflimmern!



Kammerflimmern
Unregelmäßige, holprige und deformierte Kammerkomplexe (nicht mehr abgrenzbar). Frequenz 250-600/min.



Wolff-Parkinson-White-Syndrom (WPW) Beim Präexitationssyndrom (WPW-Syndrom) werden die Erregungen auch über akzessorische atrioventrikuläre Leitungsbahnen geleitet. Verkürzte PQ-Zeit mit < 0,12 sek . Langsame Depolarisation (Deltawelle). WPW: Typ A = positive / Typ B = negative Delta-Welle. QRS-Komplex über 0,10 sek.



QT - Syndrom
Verlängerung der QT-Zeit

© 1999 Hawelka Verlag - D-40699 Erkrath

www.verlaghawelka.de - ISBN 3-939081-25-6 - keine Gewähr für Richtigkeit